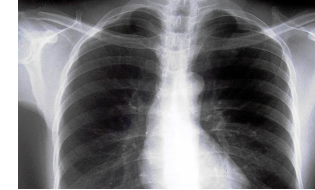


Masculino de 59 años de edad que radica en la Ciudad de México. Presenta un cuadro progresivo de disnea durante el ejercicio moderado a leve. Tabaquismo intenso durante mas de 20 años llegando incluso a mas de una cajetilla diaria. A la EF se observa distensión de las venas del cuello durante la espiración. Tórax en tonel. Hiperresonancia a la puño percusión. Movilidad diafragmática disminuida. En la auscultación se aprecian sibilancias espiratorias. No refiere historia de fiebre, expectoración, tos crónica ni pérdida de peso.

GASOMETRIA	RESULTADO	MIN	MAX	UNIDADES
PH	7.143	7.350	7.450	log
PO2	45.0	70.0	110.0	mmHg
PCO2	70.8	35.0	45.0	mmHg
HCO3	23.5	22.0	28.0	mEq/L
CO2 Total	25.4	23.0	30.0	mEq/L
Base Exceso	-4.4	-2.0	2.0	mEq/L
Saturación O2	80.7	80.0	100.0	%



ETIOLOGIA	% RESPUESTAS
TOXICA	58%
METABOLICA	21%
NEOPLASICA	11%
AUTOINMUNE	5%
GENETICA	5%

LABORATORIO CLINICO	% RESPUESTAS
GASOMETRIA ARTERIAL	68%
BH. VSG	53%
QUIMICA Y ELECTROLITOS	32%
ALFA 1 AT	21%
MARCADORES TUMORALES	21%
CULTIVO ESPUTO	11%
CITOLOGIA ESPUTO	11%
PERFIL REUMATICO	5%
BAAR	5%
IGE	5%
PRUEBAS CUTANEAS ALERGIA	5%

DXS	% RESPUESTAS
EPOC	58%
ENFISEMA PULMONAR	37%
ASMA BRONQUIAL	21%
ACIDOSIS RESPIRATORIA	21%
CANCER PULMONAR	16%
ICCV	5%
FIBROSIS PULMONAR	5%
BRONQUITIS CRONICA	5%
INSUFICIENCIA RESPIRATORIA	5%
NEUMONIA	5%
SINFROME DE LA VENA CAVA	5%
EDEMA PULMONAR	5%

GABINETES	% RESPUESTAS
TELE TORAX	58%
ESPIROMETRIA	47%
TAC	37%
RMN	16%
ECG	32%
PBA ESFUERZO	11%
BRONCOSCOPIA	16%
BIOPSIA PULMONAR	5%

EPOC : ACIDOSIS RESPIRATORIA + INSUFICIENCIA RESPIRATORIA

